Aus dem Zahnärztlichen Institut der Universität Marburg
Direktor: Prof. Dr. Hans Fliege

Unsere Erfahrungen mit NEO-PYOCYANASE

bei der Behandlung von Zahnfleisch-entzündungen.

INAUGURAL-DISSERTATION
zur Erlangung der Doktorwürde in der
ZAHNHEILKUNDE
der Hohen Medizinischen Fakultät der
PHILIPPS-UNIVERSITÄT
ZU MARBURG

vorgelegt von

Wilhelm Schneider
approb. Zahnarzt aus Großen-Buseck bei Gießen

Marburg 1935.
Buchdruckerei Hermann Bauer
in Marburg.

Angenommen von der Medizinischen Fakultät
der Universität Marburg am 28. Juni 1935

Referent: Prof. Dr. Hans Fliege.

Gedruckt mit Genehmigung der Fakultät.

R. UNIV.
BIBLIOTHEEK
LEIDEN

Meiner lieben Mutter
gewidmet

Digitized by the Internet Archive
in 2026

https://archive.org/details/IA41554421_0166

Es wird im Frühjahr und im Herbst das gehäufte Auftreten von Mundentzündungen beobachtet. Vor allen Dingen hat sich dabei der Zahnarzt besonders mit der Behandlung der Stomatitis ulcerosa zu beschäftigen, zu deren Behandlung die verschiedensten Präparate empfohlen werden.

In der Behandlung der Stomatitis ulcerosa ist eine Wandlung eingetreten. Während früher in erster Linie die Entfernung von Zahnstein und alter, nicht erhaltungsfähiger Wurzeln empfohlen wurde, legt Fliege seit 1921 zunächst Wert auf die Bekämpfung der Geschwürsflächen, weil mit der Entfernung der Wurzel ein Eröffnen und eine Infektion bisher nicht infizierten Knochens einhergehen muß. Auch die Entfernung von Zahnstein bereitet insofern Schwierigkeiten, als die geringste Berührung der Ulcera zu heftiger Blutung führt, wodurch das Arbeitsgebiet unübersichtlich wird. Weiterhin pflegt mit der ulcerösen Stomatitis auch eine marginelle Periodontitis verbunden zu sein, sodaß auch der Zug mit Zahnsteinentfernungsinstrumenten an den Zähnen im Bereich des geschwürigen Zerfalls des Zahnfleisches Schmerzen bereiten muß. So ist es nur zu verständlich, daß an dem Marburger zahnärztlichen Institut seit der Einführung der Therapie der ulcerösen Stomatitis mit 15%igem H_2O_2 und Yatren dieser Behandlungsart immer noch der Vorzug gegeben wurde. Dabei wurde aber nicht unterlassen, die von der chemischen Industrie empfohlenen neuen Mittel auf ihre Brauchbarkeit zu prüfen.

Im Auftrage von Fliege hat Leonie Damm neulich die Präparate „Targesin" und „Targophagin" einer Prüfung bei der Behandlung geschwüriger Prozesse in der Mundhöhle unterzogen. Leonie Damm führt in ihrer Arbeit eine ausführliche Tabelle der modernen Präparate in der Stomatitisbehandlung auf, die ich des Interesses wegen hier anführe.

Es werden verwendet:

I. Aeußerlich.

Spülungen:

Kamillozon, Kamillosan, Kamillosept, Dentiferm, Kalichloricumlösung, Sublimatlösung 1 : 10 000.

Betupfen:

Angisan, Presojod, 15%ig. Wasserstoffsuperoxyd, Trypaflavin, Jodex-flüssig, Argentum nitricum, Carbolsäure, Trichloressigsaures Silbernitrat, Noviform, Salvarsan, Milchsäure, Chlorzink, Mercurochrom, Neosalvarsan, Targesin.

Breie und Pasten:

Dunlop-Methode, Starkjod-Kaliklora, Kolynos-Paste, Trypaflavin, Pyo-Stomin, Jodex-Salbe, Natriumperborat.

Aufstäuben:

Yatren.

II. Innerlich.

Per os:

Laryngsan, Targesin.

Intravenös:

Neosalvarsan.

Intraglutaeal oder subkutan:

Septojod, Omnadin, Albusol, Yatren-Casein, Dermaprotein, Olobintin.

So habe ich den Auftrag erhalten, das von den Sächsischen Serumwerken in Dresden hergestellte Präparat „Neo-Pyocyanase“ bei den einzelnen Formen der Stomatitis und Gingivitis anzuwenden und die Wirkung auf den Verlauf der Krankheit zu beobachten.

Nach Angaben der herstellenden Firma soll die Neo-Pyocyanase ein biologisches Desinfiziens sein, dessen Wirkung darin beruhe, daß bakterienauflösende Fermente das Gewebe rasch regenerieren und die gesunde Zellstruktur erhalten sollen. Bei der Herstellung der Neo-Pyocyanase wurde von der Erkenntnis ausgegangen, daß viele Krankheiten darauf beruhen, daß von außen her in die Gewebe kleine und kleinste organisierte Gebilde eindringen und durch ihre Lebensäußerungen krankhafte Zustände hervorrufen.

Die Forschungen auf dem Gebiete der Bakterienchemie haben gelehrt, aus Bakterien Stoffe zu gewinnen, die selbst

wieder bakterizide Eigenschaften aufweisen und die bei ihrer Einwirkung auf das Gewebe keinerlei schädigende Veränderungen hervorrufen.

Emmerich und Loew waren wohl die ersten, die gerade auf diesem Gebiete ihre Forschungen anstellten.

Es wurden Flüssigkeitskulturen von dem Bazillus Pyocyaneus gezüchtet und einige Zeit ohne umzuschütteln stehen gelassen. Beim Betrachten nach mehreren Tagen ließ sich an der Oberfläche eine dicke Bakterienhaut nachweisen. Wurde die Lösung nun durchgeschüttelt, so fiel diese neugebildete Schicht langsam zu Boden. Nach weiteren 3—4 Tagen ließ sich dieser Vorgang wieder feststellen. Die auf diese Art gebildete Bakterienhaut wurde immer dünner, bis schließlich überhaupt keine Neubildung mehr zu bemerken war. Emmerich legte sich nun die Frage vor, wie es möglich sei, daß die Bildung dieser Bakterienhaut so allmählich abnimmt und schließlich ganz aufhört. Beim Betrachten der sich am Boden des Gefäßes absetzenden Bakterienschicht fand Emmerich, daß diese eine anfangs flockige, schleimige Masse war, deren Volumen sich beim dauernden Schütteln verkleinerte, bis schließlich ein Bodensatz übrig blieb, der nur noch leere Bakterienmembranen und Keimreste enthielt. Die ganze Bakterienflora war somit aufgelöst worden. Diese Auflösung konnte nur durch ein bakterientötendes Enzym geschehen sein, das in den Zellen des Pyocyaneus enthalten war. Als Enzyme oder auch Nuclease bezeichnen Emmerich und Loew solche bakterizide Stoffe, die auf autolytischem Wege aus den Bakterien gewonnen werden und die die Fähigkeit haben das Protoplasma der Bakterienarten, aus denen sie sich gebildet haben, aufzulösen und die Bakterien selbst abzutöten.

Schon seit vielen Jahren wird in den Sächsischen Serumwerken eine unmittelbare Vorgängerin der Neo-Pyocyanase, die „Pyocyanase“ hergestellt.

An Hand von einzelnen Tatsachen aus der Literatur soll hier nun gezeigt werden, wie die verschiedensten Autoren über dieses Mittel, das zur Heilung der verschiedensten Mundkrankheiten verwendet wurde, urteilen.

Zimmermann äußert sich über die Betrachtungen von Emmerich und Loew:

„Aus den Betrachtungen der Kulturen ergibt sich, daß der Bazillus Pyocyaneus zu den Fluoreszenten gehört, und wie diese Bakterien einen gelben fluoreszierenden Farbstoff, das Bakteriofluoreszin, hat. Außer diesem Bakteriofluoreszin hat der Bazillus noch einen spezifischen blauen, kristallisierbaren Farbstoff, das Pyocyanin. Letzteres ist die Ursache des blauen oder, unter Mitwirkung des gelben Bakteriofluoreszin, der grünen Verfärbung der Kulturen. Bei längerem Bestehen der Kulturen wandelt sich das blaue Pyocyanin in einen gelben bis braunen Farbstoff um, die Pyoxanthose. Diese ist also nicht als ein selbständiger Farbstoff des Bazillus Pyocyaneus zu betrachten, sondern als ein Umsetzungsprodukt des Pyocyaneus anzusehen. Neben diesen Farbstoffen, und nicht zu verwechseln mit ihnen, bildet der Baz. Pyocyaneus noch, wie wir schon anfangs vorausschickten, ein proteolytisches Enzym, die Pyocyanase."

Die Pyocyanase wurde in der Zahnheilkunde und in ihren Grenzgebieten verschiedentlich angewandt mit wechselndem Erfolg, sodaß die Meinung über deren Heilwirkung ganz verschiedenartig ist. Während ein Teil der Autoren für die Anwendung sich einsetzt, lehnen andere das Präparat vollkommen ab.

So spricht sich Greve (1911) über die Pyocyanase ablehnend aus, wenn er schreibt:

„Ein anderes Bakterienpräparat, die Pyocyanase, soll angeblich bei Anginen, Stomatitiden etc. hervorragende Erfolge aufweisen. Dem ist indessen nicht so. Eingehende Untersuchungen ergaben, daß die gute Wirkung auf Diphtherie-Bazillen fast beschränkt ist. Jedenfalls heilen andere infektiöse Zustände in der Mundhöhle nach Behandlung mit anderen Mitteln, besonders aber mit H_2O_2, mindestens ebenso gut, wenn nicht noch besser ab."

Auch Herrenknecht (1910) beurteilt die Pyocyanase und ihre bakterienabtötende Wirkung nicht gerade günstig. Herrenknecht verwandte die Pyocyanase bei der Behand-

lung der Alveolarpyorrhoe und bei Entzündungen des Zahnfleisches. Bei all seinen Betrachtungen ging Herrenknecht von dem Gedanken aus, daß im Munde gewöhnlich Mischinfektionen vorliegen, d. h., daß mehrere Bakterienarten an entzündlichen Erkrankungen beteiligt sind, und daß eine Infektion von mindestens sekundärer Natur vorliegt. — Herrenknecht vertritt den Standpunkt, daß die Pyocyanase nicht auf alle Bakterien des Mundes gleichstark-tötend einwirke. Erfolg verspricht Herrenknecht sich nur in den Fällen, in welchen der Infektionsträger mit Sicherheit festgestellt und sein Verhalten gegenüber der Pyocyanase erprobt ist. Bei Kranken, die an Diphtherie leiden, könne die Pyocyanase sofort angewandt werden, da ja der Erreger bekannt ist. Von einem Erfolg spricht Herrenknecht in diesen Fällen allerdings ebenfalls nicht. Auch die Behandlung der Alveolarpyorrhoe mit Pyocyanase wird nicht empfohlen, da nach der Meinung von Herrenknecht die Krankheitserreger nicht bekannt sind und es noch nicht erwiesen ist, ob die Erkrankung überhaupt auf einen speziellen Infektionserreger zurückzuführen ist.

Anerkennung findet die Pyocyanase bei Paul (1909). Paul hat sie mit Erfolg bei den verschiedensten Formen der Stomatitis und Gingivitis zur vollen Zufriedenheit angewandt. Paul berichtet, daß gerade bei diesen Erkrankungen der Mund nach 2—3 Tagen wieder ein gesundes Aussehen hatte. Auch bei Behandlung von Parulis und Zahnfisteln hatte Paul Erfolge zu verzeichnen. Sehr gut bewährte sich die Pyocyanase beim Ausheilen von ulcerösen Geschwüren.

Ein weiterer Verafsser, der Erfolge mit Pyocyanase zu verzeichnen hat, ist Lohmann (1918). — Um das Mittel genau zu studieren, ließ Lohmann Pyocyanase auf einzelne Bakterien unmittelbar einwirken und stellte folgende Tabelle zusammen, die die Zeiten angibt, in denen die einzelnen Bakterienarten vernichtet wurden.

Diphtheriebazillen und Streptokokken	in 10 Min.
Pneumokokken	in 13 Min.
Gono- und Meningokokken	in 5 Min.

Choleravibrionen	in	5 Min.
Dyssenterie-Bazillen	in	3 Stdn.
Staphylokokken und Typhus-Bazillen	in	4 Stdn.

Mit großem Erfolg und Zufriedenheit will Lohmann die Pyocyanase bei Stomatitis und bei der Alveolar-Pyorrhoe angewandt haben. Schon nach 2—3-maliger Behandlung soll der Abheilungsprozeß wesentlich fortgeschritten sein.

Mit der Ausheilung der Alveolarpyorrhoe und der Stomatitis hat sich die zahnärztliche Wissenschaft schon lange Jahre befaßt. Viele Mittel wurden von den einzelnen Firmen gerade zur Abheilung dieser Krankheit empfohlen. Es konnte immer wieder beobachtet werden, daß beim Erscheinen eines neuen Mittels auf dem Markt eine allgemeine Erprobung stattfindet; jeder möchte gern die Vor- und Nachteile persönlich kennen lernen. Die größte Erfahrung mit der Pyocyanase hatte m. E. wohl damals Reich (1909) an Hand von einer großen Versuchsreihe gesammelt. Bei all seinen Versuchen ging Reich von dem Grundsatz aus, vor Anwendung des Mittels den Mund einer gründlichen mechanischen Reinigung zu unterziehen. Besonders der subgingivale Zahnstein und die schmierigen Beläge wurden sorgfältigst entfernt. In der Pyocyanase glaubte Reich das idealste Mittel kennen gelernt zu haben, mit einmal einer stark bakteriziden und zum andern keinerlei schädigenden Wirkung auf die zarten Schleimhäute der Mundhöhle. Voller Befriedigung über seine Erfolge empfiehlt Reich die Pyocyanase und schreibt:

„Bei allen akuten Entzündungen des Zahnfleisches und der Mundschleimhaut, ebenso bei schweren Stomatitiden und Gingivitiden — von letzterem besonders die Alveolarpyorrhoe in ihren verschiedensten Formen —, ist die Pyocyanase anzuwenden."

Den Gedanken, die Pyocyanase wegen ihrer desinfizierenden Wirkung auch als Mundwasser zu benutzen, lehnt Reich allerdings ab.

Hervorragende Erfolge bei der Behandlung der Alveolarpyorrhoe mit Pyocyanase will Rosenzweig (1911) gehabt haben, der sogar ganz hoffnungslose Fälle, die vorher mit Milch-

säure oder Flußsäure, ja sogar mit Radium erfolglos vorbehandelt worden waren, ausgeheilt haben will. Krankheitsherde, die nur an den einzelnen Zähnen saßen, sollen schon nach 2—3-maliger Behandlung fast vollständig abgeheilt sein.

In den Grenzgebieten der Zahnheilkunde wurde die Pyocyanase besonders bei Erkrankungen der oberen Luftwege angewandt. Michaelis berichtete von guten Erfolgen bei Ausheilung von Anginen, die membranöser und ulceröser Natur waren.

Ueber Mißerfolge nach Anwendung der Pyocyanase berichten u. a. folgende Autoren:

Kürten (1911) behandelte eine Osteomyelitis nachdem alle anderen Mittel versagt hatten, mit Pyocyanase. Nachdem keine Besserung nach Anwendung der Pyocyanase eintrat, extrahierte Kürten die Frontzähne und träufelte erneut Pyocyanase in die leeren Alveolen. Der Patient wurde nach Hause entlassen und hier setzte bald ein heftiger Fieberanfall ein. Der Patient begab sich sofort in die Behandlung eines praktischen Arztes, der Bettruhe verordnete und ein Antipyretikum gab. Der behandelnde Zahnarzt dachte zunächst nicht daran, daß an diesen Erscheinungen ein Zusammenhang mit der Pyocyanase bestehe. Nach der Gesundung des Patienten wurde wieder eine Behandlung mit Pyocyanase vom Zahnarzt fortgesetzt. Die Fieberanfälle traten in Form von Schüttelfrösten erneut auf und so stand es für Kürten fest, daß die Pyocyanase nicht ganz unschädlich sei. Das Fieber war in einer Stunde auf 38,5° gestiegen, die Haut des Patienten war blaß. Erst nachdem dem Patienten ein Mittel gegen sein Fieber gegeben worden war, trat in dem Krankheitszustand eine Besserung ein.

Schließlich erwähnt der Verfasser noch, daß er mit veralteter Pyocyanase überhaupt keinen Erfolg zu verzeichnen hatte.

Julitz (1911) kommt zu dem Entschluß, daß Pyocyanase nicht besser sei als alle anderen Medikamente.

Da die Herstellung der Pyocyanase an sich relativ teuer ist, war es das Bestreben der Industrie, ein Präparat zu finden,

das bei gleicher Wirkung in der Herstellung billiger ist und das im allgemeinen Gebrauch auch in Krankenhäusern Anwendung finden kann.

Die Frage wurde durch Verdünnung der Pyocyanase mit Wasser in dem Verhältnis 5 : 1 gelöst; dieser Verdünnung wurden 0,5% Chinol zugesetzt. Das so hergestellte Mittel wird von der Firma als ‚Neo-Pyocyanase' bezeichnet.

Die Neo-Pyocyanase wird ebenfalls von den Sächsischen Serumwerken hergestellt. Jeder Flasche ist ein Prospekt beigelegt, bei welchen Erkrankungen eine günstige Wirkung zu erwarten sein soll.

„Alle erreichbaren akuten und chronischen Entzündungsprozesse der Tonsillen, des Pharynx, des Larynx, der Nasenschleimhaut, der Nebenhöhlen, Otitis media chron. Perf., ferner in der Dermatologie: Ulcera cruris und Hautdefekte mit schlechter Heilungstendenz, in der Odontologie: Stomatitis ulc. et simplex, Alveolarpyorrhoe, Periodontitis purulenta, Aphthen, in der Gynäkologie: zur Fluorbehandlung (für diesen Zweck Neo-Pyocyanase mit Wasser, vielleicht im Verhältnis 1 : 1 verdünnen)."

Zunächst sollen einige Eigenschaften der Neo-Pyocyanase erwähnt werden. Sie ist eine dunkel- bis blaugrüne Flüssigkeit, mit salzigem, leicht bitterem Geschmack. Beim Ausgießen aus der Flasche läuft die Neo-Pyocyanase ölig ab. Das Mittel kommt in Flaschen zu 50 ccm in den Handel, das Flaschenglas ist braun. Auf Anraten der Fabrik ist die Pyocyanase stets kühl und dunkel aufzubewahren. Beim Beachten dieser Vorschriftsmaßnahmen soll die Neo-Pyocyanase unbegrenzt haltbar sein. Jede einzelne Packung ist von der Fabrik mit einer Kontrollnummer versehen.

Um das Verhalten der Neo-Pyocyanase bei Licht- und Luftzutritt auszuproben, wurde folgender Versuch angestellt:

In 4 sterile Reagensröhrchen wurde Pyocyanase gegossen. Von diesen Röhrchen wurden 2 dunkel aufbewahrt, die beiden anderen dem Tageslicht ausgesetzt. Je eines von diesen 4 Reagensgläsern wurde mit einem Gummipfropfen verschlossen, während die anderen Reagensröhrchen nur mit einem

Gazetupfer verschlossen wurden. Schon nach einigen Tagen verfärbte sich die an der Luft und dem Licht stehende Pyocyanase und hatte nach zwei Wochen eine typisch braune Farbe angenommen. Das an der Luft stehende und nur mit einem Gazetupfer verschlossene Reagensröhrchen zeigte einen dunkleren Farbton. Die beiden im Dunklen aufbewahrten Reagensröhrchen zeigten keinerlei Farbveränderung der Pyocyanase.

Als Anwendungsformen schlägt die Firma vor: Lautes Gurgeln, Bepinseln oder Besprayen mit einem von den Sächsischen Serumwerken selbst gelieferten Apparat, Einträufeln und Austamponieren. In der Dermatologie soll Neo-Pyocyanase zu Umschlägen verwandt werden, bei Bronchial-Affektionen soll Neo-Pyocyanase inhaliert und bei Scheiden- und Cervix-Katarrhen sollen mit dem Mittel Ausspülungen vorgenommen werden.

Für die Patienten war das Besprayen stets angenehm. Durch das feine Zerstäuben der Pyocyanaseteilchen wurde keinerlei Druck auf die erkrankten Stellen ausgeübt. Dieses empfanden besonders Patienten mit sehr schmerzhaften Aphthen. Der angebrachte Zungenlöffel bewährte sich besonders im Munde selbst und ermöglichte eine bessere Uebersicht über das Operationsfeld.

Abb. 1 zeigt den von den Sächsischen Serumwerken hergestellten Spray-Apparat im Querschnitt.

An dem ausführenden Ende läßt sich eine kleine Apparatur zum Freilegen des Operationsfeldes anbringen.

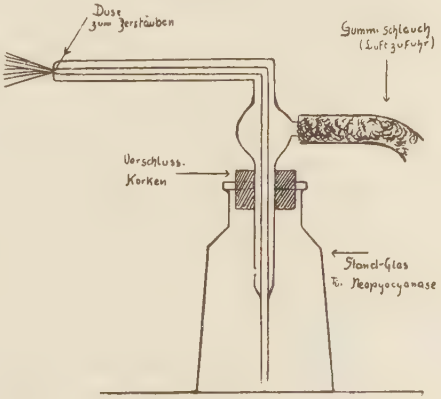

Bei bestehender Stomatitis aphthosa wurde der von den Sächsischen Serumwerken empfohlene und zur Verfügung gestellte Spray-Apparat angewandt.

Abb. 2 zeigt den Spray-Apparat.

Abb. 3 zeigt die Anwendung am Patienten.

In der Wiener Allgemeinen Poliklinik wurde die Pyocyanase unkonzentriert (i. e. Neo-Pyocyanase) angewandt und an etwa 300 Fällen erprobt. Es wurden hier insbesondere Erkrankungen der oberen Luft- und Speisewege behandelt. Die Neo-Pyocyanase wurde teils in die Nase eingeträufelt, zum Gurgeln und bei Entzündungen des Larynx zur Inhalation verwandt. An einem Tage wurden nicht mehr als 50 g des Mittels bei einem Patienten angewendet. Die Erfolge bei all diesen Versuchen sollen hervorragend gewesen sein. Bei einer Larynxphlegmone soll nach wenigen Tagen eine so starke Besserung eingesetzt haben, daß ein chirurgischer Eingriff nicht mehr erwogen wurde. Verblüffend soll auch der Erfolg bei Epiglottisabszessen gewesen sein, die sämtlich nach 24 Stunden perforierten und ausheilten. Mehrere an Diphtherie erkrankte Kinder, von denen einige einen ständigen positiven Bazillenbefund aufwiesen, sollen nach ca. 2 Wochen durch Neo-Pyocyanase-Behandlung gesund geworden sein. Die subjektiven Beschwerden der Patienten sollen besonders nach einigen Tagen eine Besserung aufgewiesen haben. Weniger gute Erfolge wurden bei Angina-Phlegmonosa, Plaut-Vincenti und sämtlichen Nebenhöhleneiterungen beobachtet. In einigen Fällen der Angina-Plaut-Vincenti trat anfangs zwar eine Besserung ein, der Foeter ex ore verschwand und die Geschwüre reinigten sich. In der dritten Woche aber trat plötzlich ein Stillstand in der Heilung ein, sodaß eine Salvarsankur angewandt werden mußte.

Im Großen und Ganzen äußert sich die Wiener Schule zufriedenstellend über die Neo-Pyocyanase, wenn sie berichtet:

„Alle entzündlichen Prozesse werden günstig beeinflußt, und in allen Fällen, wo die Eiterung bereits präformiert erscheint, und eine objektive Besserung schwer zu erwarten ist, da erweist sich die Pyocyanase unkonzentriert als wichtiges Analgeticum."

Auch zur Behandlung des Fluors wurde die Pyocyanase mit gutem Erfolg von Krämer (1933) angewandt. Bei der Behandlung ging Krämer folgendermaßen vor:

Nach Reinigung der Vagina und der Portio mit einem

Gazetupfer von Schleim erfolgte Beträufelung der Cervix und das Besprayen der Portio mit Neo-Pyocyanase. — Bei günstigem Erfolg legte Krämer einen mit Neo-Pyocyanase getränkten Tupfer für 24 Stunden ein. Während der Behandlungsdauer durften Spülungen nicht stattfinden. — In 90% aller behandelten Fälle hatte Krämer Erfolg.

Ich wandte die Pyocyanase in zahlreichen Fällen an und gab meinen Patienten folgende Anweisungen:

Die alte benutzte Zahnbürste ist sofort zu verbrennen. Jegliche scharfgewürzte Kost ist unbedingt zu unterlassen. Es wird striktes Rauchverbot angeordnet; die Zahnreihen sind bis zum Abheilen der Stomatitis mit einem Wattefinger zu reinigen. Außerdem machte ich die Patienten auf das Infektiöse ihrer Krankheit aufmerksam, und riet ihnen, auch bei der Benutzung des Eßbesteckes vorsichtig zu sein.

Bei der Entfernung von Zahnstein am 3.—4. Behandlungstage wurde vor allen Dingen darauf geachtet, daß in dem hochgradig entzündlichen Zahnfleisch keinerlei Verletzungen gesetzt wurden. Mit dem Fortschreiten der Abheilung der Stomatitis wurden dann weiter Zahnstein und Beläge entfernt. Nach einigen Behandlungstagen gelang es dann meist, die übrigen Beläge restlos zu entfernen. Es wurde hierbei stets die Beobachtung gemacht, daß erst nach restloser Beseitigung des Zahnsteins der entzündliche Prozeß völlig abheilte.

Bei der Anwendung der Neo-Pyocyanase ging ich folgendermaßen vor.

Nachdem mit 15%igem H_2O_2 oder auch mit dem Atomiseur, dessen Wasser Neo-Pyocyanase zu gleichen Teilen zugesetzt war, die erkrankten Stellen mechanisch-chemisch gereinigt waren, wurden die Papillen mit Watterollen oder Zellstoff trocken gelegt. Mit einem Luftbläser wurden selbst die tiefsten Taschen ausgetrocknet. Hierauf wurde mit einer Tropfpinzette die Neo-Pyocyanase auf die erkrankte Stelle gebracht.

Abb. 4 zeigt die Art der Trockenlegung und das Einträufeln der Neo-Pyocyanase.

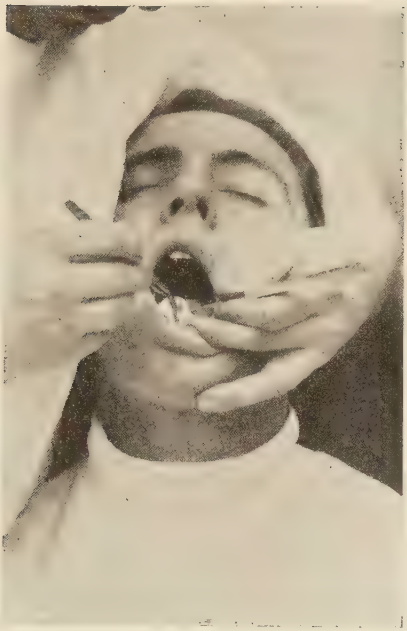

Aus dem mir vorliegenden reichlichen Material sollen nur einige Krankengeschichten ausführlich ausgearbeitet werden, woraus dann zu ersehen ist, wie die Neo-Pyocyanase im Einzelnen gewirkt hat.

1) F. A. ♂ stud. theol.

Klinische Diagnose: Stomatitis aphthosa.

Der Patient gibt an, seit einigen Tagen heftige Schmerzen am Gaumen zu empfinden, und dieser „sei wund". Er habe die Erkrankung früher schon einmal gehabt und sei in der hiesigen Klinik mit Yatren und Wasserstoff behandelt worden. Nach 8 Tagen sei damals die Erkrankung abgeheilt.

Am linksseitigen Gaumen befinden sich mehrere erbsengroße Herde (Aphthen), die beim Berühren äußerst schmerzhaft sind.

24. X. 34: Nach Reinigung mit H_2O_2 15%ig, Anwendung des Neo-Pyocyanase-Sprays.

25. X. 34: Behandlung wie am Vortage. Es ist bereits eine Linderung der Schmerzen eingetreten, das heftige Ziehen hat aufgehört. Nur noch zuweilen Schmerzhaftigkeit.

16. X. 34: H_2O_2 15%ig und Besprayen mit Neo-Pyocyanase. Es bestehen keine Beschwerden mehr, die Herde sind nahezu abgeheilt.

27. X. 34: Behandlung wie zuvor, der Heilungsprozeß schreitet weiter fort.

29. X. 34: Es bestehen nur noch zwei ganz kleine Herde.

8. XI. 34: Die Aphthen sind restlos abgeheilt.

4. XII. 34: Nachuntersuchung, kein Rezidiv.

2) F. G. ♂ stud. phil.

Klinische Diagnose: Stomatitis aphthosa.

Der Patient berichtet, daß er seit 3 Tagen heftige, brennende Schmerzen auf der Zunge und an den Lippen habe. Beim Essen von salzig-gewürzter Speise verspüre er ein heftiges Brennen. Er habe im Munde mehrere wunde Stellen. Diese wunden Stellen seien erst kleiner gewesen, haben aber dann im Laufe von 2 Tagen an Schmerz und Ausdehnung zugenommen.

Bei der Inspektion der Mundhöhle zeigen sich ausgedehnte Aphthen an der Schleimhaut des Ober- und Unterkiefers, besonders an der Oberlippe sind einzelne konfluierende Herde zu sehen, die scharf abgegrenzt sind und einen entzündlichen roten Hof haben; auf der Zunge ist eine pfennigstückgroße Aphthe. An der rechten Wange sind Abklatschgeschwüre. Das Berühren der erkrankten Stellen ist äußerst schmerzhaft.

26. XI. 34: Nach Reinigung mit H_2O_2 15%ig wird Neo-Pyocyanase-Spray appliziert.

27. XI. 34: Behandlung wie am Vortage.

28. XI. 34: H_2O 15%ig Neo-Pyocyanase. Bei Berührung Schmerzfreiheit: die Aphthen an der oberen Lippe heilen bereits ab.

29. XI. 34: H_2O_2 15%ig Neo-Pyocyanase-Spray.

30. XI. 34: H_2O_2 15%ig Neo-Pyocyanase. Herde an der Oberlippe sind abgeheilt.

1. XII. 34: Behandlung wie an den Vortagen.

4. XII. 34: H_2O_2 15%ig Neo-Pyocyanase. Stomatitis aphthosa ist abgeheilt.

7. XII. 34: H_2O_2 15%ig Neo-Pyocyanase. Patient wird geheilt entlassen.

Ende Dezember 34: Nachuntersuchung. Kein Rezidiv.

3) F. Sch. ♀ Photographin.

Klinische Diagnose: Stomatitis aphthosa und ulcerosa.

Patientin erzählt: Sie habe seit drei Wochen an der linken Kieferseite, besonders in der Gegend des rechten oberen Weisheitszahnes am Zahnfleisch leichte Schmerzen gehabt. In den letzten 8 Tagen hätten diese Schmerzen an Heftigkeit

zugenommen. Die Mundöffnung sei behindert gewesen und sie habe Schluckbeschwerden gehabt. Auch bemerkte die Patientin, daß ihr Hals geschwollen war. Durch sofortiges Gurgeln mit Salbei und durch ständiges Wärmen mit einem trocknen Kamillensäckchen sei die Schwellung am Halse zurückgegangen. Die Schmerzen im Munde aber haben besonders zugenommen und seien beim Kauen am schlimmsten gewesen.

Die Papillen an dem rechtsseitigen Ober- und Unterkiefer, vom Weisheitszahn bis in die Gegend des ersten Praemolaren sind glatt abgeschnitten. Das Zahnfleisch und die angrenzenden Schleimhäute sind entzündlich gerötet. Die erkrankten Stellen sind beim Berühren äußerst schmerzhaft. Auf leichten Druck entleert sich aus den Papillen Eiter. An der rechtsseitigen Wange sind bereits Abklatschgeschwüre. Der Mund kann nicht maximal geöffnet werden.

20. XII. 34: H_2O_2 15%ig Neo-Pyocyanase-Spray.

21. XII. 34: H_2O_2 15%ig Neo-Pyocyanase. Die Rötung geht zurück.

22. XII. 34 bis 27. XII. 34:

An sämtlichen Tagen H_2O_2 15%ig Neo-Pyocyanase-Spray. Regelmäßige Abnahme der Kieferklemme. Am letzten Tage Mundöffnung wieder normal.

28. XII. 34: H_2O_2 15%ig Neo-Pyocyanase.

29. XII. 34: Behandlung wie am Vortage.

31. XII. 34: H_2O_2 15%ig Neo-Pyocyanase.

2. I. 35: H_2O_2 15%ig Neo-Pyocyanase. Im Unterkiefer Abheilung.

3. I. 35: Behandlung wie seither. $\underline{8}|$ ein hartnäckiger Herd.

Die Untersuchung mit einer Hakensonde ergab einen Millimeter unter dem Zahnfleischrande distal von $\underline{8}|$ eine Karies.

12. I. 35: H_2O_2 15%ig Neo-Pyocyanase. Extraktion von $\underline{8}|$

Die Patientin stellte sich noch einige Male zur Behandlung vor und wurde Anfang Februar geheilt entlassen.

Als Abschlußbehandlung: Chlorphenol-Aetzung, bei Nachuntersuchung kein Rezidiv.

4) H. W. ♂ stud. med.

Klinische Diagnose: Stomatitis ulcerosa.

Auf Befragen erzählt der Patient, daß er jedesmal, wenn er kalte Luft einatme, an dem Zahnfleisch heftige Schmerzen habe. Nicht auszuhalten seien diese Schmerzen beim Essen; er habe ständig einen schlechten Geschmack im Munde. Die

Schmerzen am Zahnfleisch lassen nur dann nach, wenn er längs dem Zahnfleischsaum drücke. Es entleere sich dann aus den Papillen eine schlechtschmeckende Flüssigkeit. Wegen der bestehenden Schmerzen sei das Zähneputzen unmöglich.

Die abgeflachten Papillen sind hochgradig gerötet und geschwollen; auf Druck entleert sich Eiter. Schon das leichteste Berühren der Papillen ist schmerzhaft. Die Erkrankung besteht besonders im Frontzahngebiet des Ober- und Unterkiefers. Beim Trockenlegen und Abblasen mit einem Luftbläser legen sich die tiefen Taschen weit von den Zähnen ab, es besteht subgingivaler Zahnstein und ein leichter Foetor ex ore.

18. I. 35: H_2O_2 15%ig Neo-Pyocyanase-Spray und mit einer Tropfpinzette.

19. I. 35: H_2O_2 15%ig Neo-Pyocyanase.

21. I. 35: Behandlung wie zuvor.

22. I. 35: H_2O_2 15%ig Neo-Pyocyanase. Nach Angabe des Patienten ist Besserung eingetreten.

24. I. 35: H_2O_2 15%ig Neo-Pyocyanase. Der Zustand ist unverändert. Patient hat Rauchverbot nicht eingehalten.

25. I. 35: Behandlung wie an den Vortagen.

26. I. 35: H_2O_2 15%ig Neo-Pyocyanase. Der schlechte Geschmack hat nachgelassen.

28. I. 35: Behandlung wie an den Vortagen. Im Oberkiefer ist die Heilung fortgeschritten. Der Patient wird noch einige Tage regelmäßig mit H_2O_2 15%ig Neo-Pyocyanase behandelt und Anfang Februar geheilt entlassen.

Abschlußbehandlung: Chorphenolätzung. Bei Nachuntersuchung kein Rezidiv.

5) J. W. ♂ cand. med. dent.

Klinische Diagnose: Stomatitis ulcerosa.

Patient berichtet: Seit drei Tagen habe er heftige Schmerzen beim Abbeißen, besonders in der Gegend seiner unteren Frontzähne. Beim Saugen habe er einen schlechten Geschmack im Munde und auf Druck entleere sich aus den Papillen Eiter.

Die regionären Lymphdrüsen sind leicht geschwollen; die Papillen sind nicht exakt ausgebildet, und sind entzündlich gerötet. Einzelne Ulcera sind besonders im Unterkiefer; es besteht ein Foetor ex ore.

2. XII. 34: H_2O_2 15%ig, Einträufeln von Neo-Pyocyanase

3. XII. 34: Behandlung wie an dem Vortage.

4. XII. 34: Patient spült mit Neo-Pyocyanase.

7. XII. 34: H_2O_2 15%ig Neo-Pyocyanase. Die Stomatitis klingt im Oberkiefer teilweise ab.

8. XII. 34: H_2O_2 15%ig Neo-Pyocyanase. Im Unterkiefer erneut Rötung.

12. XII. 34: Behandlung wie an den Vortagen. Patient wurde für einige Tage in die Ferien entlassen, zur regelmäßigen Mundspülung wurde ihm als Kollegen ein Fläschchen Neo-Pyocyanase mitgegeben. Nach den Ferien stellte er sich noch einige Male zur regelmäßigen Behandlung und wird dann geheilt entlassen. Kein Rezidiv.

Zusammenfassung.

Das Präparat Neo-Pyocyanase wurde zur Behandlung ulceröser Prozesse der Mundhöhle, insbesondere zur Bekämpfung von Aphthen und der ulcerösen Stomatitis angewandt und in seiner Wirkung vergleichsweise mit Yatren verglichen. Hierbei wurde folgendes Ergebnis erzielt:

1. Mit Neo-Pyocyanase behandelte Aphthen heilten rascher ab, als die mit demselben Präparat behandelten Geschwüre der ulcerösen Stomatitis.
2. Im Vergleich mit Yatren war die Neo-Pyocyanase in ihrer Heilwirkung dem Yatren unterlegen.
3. Der von der Firma „Sächsische Serumwerke" angegebene Spray-Apparat erleichterte die schmerzfreie Einführung der Neo-Pyocyanase und hat sich gut bewährt.
4. Nach Anwendung der Neo-Pyocyanase berichteten die Patienten über das Auftreten eines angenehmen, frischen Geschmacks im Munde.
5. Unangenehme Nebenerscheinungen nach Verschlucken der Neo-Pyocyanase wurden nicht beobachtet.

Herrn Prof. Dr. Fliege bin ich für die Ueberlassung des Themas und des poliklinischen Materials, sowie für seine Anregungen bei Abfassung der Arbeit, zu Dank verpflichtet.

Literatur.

Cahn: „Die Durchdringung des Gewebes durch Vincentsche Bakterien". D. z. W. 1930, H. 21, S. 1184.

Emmerich: „Die Pyocyanase als Prophylaktikum und Heilmittel bei bestimmten Infektionskrankheiten". D. z. W. 1907, Nr. 45, S. 1054.

Fliege: „Ueber Yatren in der Zahnheilkunde". Ref. d. Behringwerke Marburg, 1. Aufl., S. 89 (1923).

—— und von Reckow: „Ueber die Behandlung der Stomatitis ulcerosa mit Yatrenum purissimum". Dtsch. Mtschr. f. Zahnhlk. XLIV, H. 7, S. 283 (1926).

Greve: „Die neuen Heilmittel 1909". D. z. W. 1911, Nr. 6, S. 103—105.

Herrenknecht: „Pyocyanase in der Zahnheilkunde". D. z. W. 1910, Nr. 19, S. 243/44.

Jung: „Pyocyanase". D. z. W. 1908, Nr. 1912, S. 4—6.

Julitz: „Ein Beitrag zur Pyocyanase-Therapie". D. z. W. 1911, Nr. 27, S. 599—600.

Kürten: „Nochmals Pyocyanase". D. z. W. 1911, Nr. 18, S. 383.

Kieffer: „Ueber die Behandlung der Stomatitis mit spezieller Berücksichtigung der Pyocyanase". D. z. W. 1911, Nr. 9, S. 150.

Krämer: „Neue Fluorbehandlung mit Neo-Pyocyanase". Med. Klinik, Nr. 42.

Lohmann: „Zur Behandlung der Alveolarpyorrhoe". Z. R. 1918, H. 45, S. 354.

—— „Pyocyanase und ihre Verwendung in der Zahnheilkunde". D. z. W. 1909, Nr. 34, S. 709.

Murphy: „Häusliche Pflege des Mundes". D. M. f. Z. 1933, H. 20, S. 933.

Neumann: „Mundprophylaxe". D. z. W. 1912, Nr. 4, S. 70.

Pittard: „Untersuchungen über das häufige Auftreten des Bazillus fusiformis bei Mensch und Tieren". Fusobakterien Plaut Vincenti. D. z. W. 1933, H. 3, S. 45.

Paul: „Ueber Pyocyanase und deren Anwendung in der Zahnheilkunde". D. z. W. 1909, Nr. 34, S. 705.

Porter: „Mundsepsis Lancet 1911". D. z. W. 1911, Nr. 29, S. 483.
Reschofsky: „Serumbehandlung kariöser Zähne". Oestr. Z. f. Stom. 1911, Nr. 5, S. 153.
Rudmann: „Ueber Fusospirochaetale Symbiose des Mundes und ihre allgemeine Lokalisation". Fortschritte 1933, H. 5, 2. Teil, S. 288.
Reich: „Das Wesen der Pyocyanase und die Anwendung derselben bei den verschiedensten Formen der Gingivitis und Stomatitis". D. z. W. 1909, S. 645.
—— „Behandlung der Alveolarpyorrhoe mit Pyocyanase". D. z. W. 1910, Nr. 5, S. 91.
Rosenzweig: „Pyocyanase in der Therapie der Alveolarpyorrhoe". Oe. V. f. Z. 1911, Nr. 4, S. 456—60.
456—60.
Steiner: „Stomatitisbehandlung mit Kali chloricum per os und Eigenblutinjektion". D. z. W. XXVIII, Nr. 2, S. 21.
Stein: „Krankheitskeime an der Zahnbürste und ein neuartiger Zahnbürsten - Desinfektions - Schnelltrockner". Z. R. 1931, H. 50, S. 2247.
Spira: „Ueber einige neue Desinfektionsmethoden der Mundhöhle". D. z. Z. 1911, Nr. 25, S. 483.
Tietze: „Ueber einen Fall von Mundseuche". Med. Welt IV, Nr. 6, S. 189.
Türkheim: „Ueber die Beeinflussung der Mundbakterien durch mechanische und chemische Maßnahmen". Z. R. 1930, H. 28, S. 1205.
Thüreus: „Grundlagen der Mund- und Zahnpflege". D. M. f. Z. 1933, H. 7, S. 326.
Zeitler: „Ueber Erfahrungen mit Pyocyanase unkonzentriert (Neo-Pyocyanase)", Med. Klinik 1931, Nr. 42.
Zemsky: „Interessante Fälle von Gingivitis und Stomatitis mit besonderer Berücksichtigung ihrer Diagnose und Therapie". D. M. f. Z. 1930, H. 22, Nr. 1484.
Zimmermann: „Wesen und Wirken der Pyocyanase und ihre Anwendung in der Zahnheilkunde". Z. R. 1910, Nr. 25, S. 952.
—— „Ueber Pyocyanase". D. z. W. 1909, Nr. 52, S. 1162.
Damm: „Ueber den heutigen Stand der Behandlung der Stomatitis ulcerosa mit einigen Versuchen über die Wirkung der Präparate ‚Targesin' und ‚Targophagin'." Inaugural-Dissertation Marburg, 3. VIII. 34.

Lebenslauf.

Am 1. Oktober 1909 wurde ich als Sohn des Bautechnikers Wilhelm Schneider (†) und dessen Ehefrau Katharine, geb. Seipp, in Großen-Buseck bei Gießen geboren.

Nach dem Besuch der Volksschule in Großen-Buseck und der Oberrealschule in Gießen, bestand ich am 15. Februar 1929 die Reifeprüfung.

Zunächst studierte ich in Gießen 4 Semester Naturwissenschaften, wechselte dann aber mein Studium und studierte in Greifswald und Marburg Zahnheilkunde.

Am 10. VIII. 1932 bestand ich in Marburg die zahnärztliche Vorprüfung, und am 11. Mai 1934 legte ich die zahnärztliche Staatsprüfung ab und erhielt anschließend die Approbation als Zahnarzt.

Seit dem 1. Juni 1934 bin ich als Assistent am Zahnärztlichen Institut Marburg tätig und habe in meiner freien Zeit an der Inaugural-Dissertation gearbeitet.

Meine akademischen Lehrer waren:

in Greifswald: Egermann, Hückel, Lehmann, Peter, Pfuhl, Proell, Stapel, Wrede;

in Marburg: Baur, Baumann, Eimer, Fliege, Kunzendorf, Loebell, Nauck, Pfannenstiel, Rix, von Reckow, Seidel (†), Schubert, Versé, Wiedhopf.